© Het Oogziekenhuis Rotterdam, december 2019

Schiedamse Vest 180
3011 BH Rotterdam
T +31 (0)10 401 77 77
www.oogziekenhuis.nl

het oog ziekenhuis rotterdam

Hoornvliestransplantatie

Deze folder geeft u algemene informatie over de verschillende beschikbare hoornvliestransplantatie-technieken.

Keuze voor behandeling

Pas als medicijnen, een bril of (harde) contactlenzen niet meer helpen, kan geprobeerd worden om operatief het zicht te verbeteren. Troebel of onregelmatig gevormd hoornvlies kan worden vervangen door een helder stukje hoornvlies, afkomstig van een overleden weefseldonor. Bij voorkeur wordt alleen die laag van het hoornvlies vervangen die troebel is of de ziekte veroorzaakt. Andere termen voor een hoornvliestransplantatie zijn corneatransplantatie of keratoplastiek.

Operatie-technieken

Er zijn meerdere chirurgische mogelijkheden bij een hoornvliestransplantatie; de gekozen techniek hangt vooral af van de laag van het hoornvlies die troebel is. Uw hoornvliesspecialist zal met u bespreken welke techniek er bij u kan worden toegepast. U ontvangt vervolgens de specifieke en meer uitgebreide informatie in een aparte folder.

Vevangen alle lagen van het hoornvlies

Als alle lagen van het hoornvlies aangedaan zijn moet het hoornvlies over de gehele dikte vervangen worden; in dit geval wordt een Penetrerende Keratoplastiek (PKP) verricht.

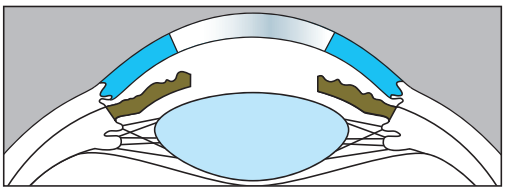

Figuur 1: PKP

Deze operatietechniek kan met een rechte (zie figuur 1) of een getrapte wond worden uitgevoerd (zie figuren 2 en 3)

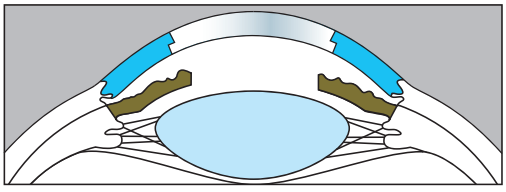

Figuur 2: Posterieure Mushroom PKP

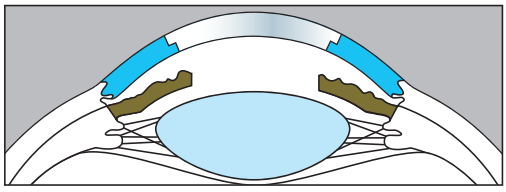

Figuur 3: Anterieure Mushroom PKP

Vervangen deel van het hoornvlies

Als niet alle lagen van het hoornvlies door een ziekte aangedaan zijn, dan kan besloten worden alleen de zieke laag te vervangen. Dit noemt men een Lamellaire Hoornvlies-transplantatie. Hierbij wordt dus slechts een deel van het hoornvlies (een lamel) vervangen door helder donorweefsel.

Anterieure Lamellaire Keratoplastiek (ALK)

Bij een oppervlakkig litteken in het hoornvlies kan een dunne laag van de voorzijde van het hoornvlies met behulp van een microkeratoom (een soort geautomatiseerde schaaf) worden afgesneden van het oog en vervangen worden door een donorlaag (zie figuur 4).

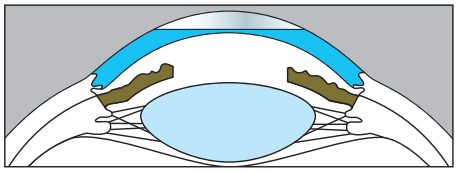

Figuur 4: ALK

Diepe Anterieure Lamellaire keratoplastiek (DALK)

Bij een oppervlakkig litteken in het hoornvlies kan een dunne laag van de voorzijde van het hoornvlies met behulp van een microkeratoom (een soort geautomatiseerde schaaf) worden afgesneden van het oog en vervangen worden door een donorlaag (zie figuur 5).

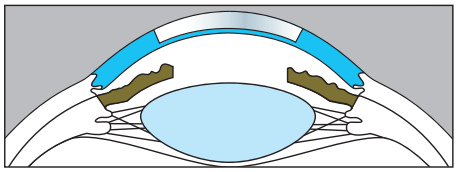

Figuur 5: DALK

Posterieure Lamellaire Keratoplastiek (DSAEK & DMEK)

Als alleen het endotheel aangedaan is, kan dit worden vervangen door een dunne laag donorweefsel met endotheel. Ook bij deze techniek wordt gebruik gemaakt van een microkeratoom. Deze dunne laag donorweefsel wordt de eerste uren na de operatie met een lucht- of gasbel op zijn plaats gehouden (zie figuur 6).
Bij de DMEK is het transplantaat dunner dan bij de DSAEK.

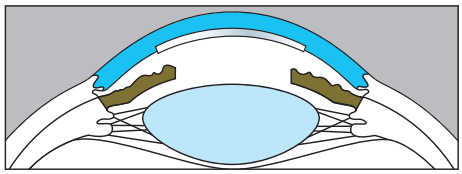

Figuur 6: DSAEK/DMEK

Terug-verwijzing

Het Oogziekenhuis Rotterdam verwijst u graag terug naar uw eigen oogarts (in uw eigen regio), zodra dit oogheelkundig verantwoord is. Dit geldt ook voor patiënten die op eigen initiatief voor een ‘second opinion’ naar Het Oogziekenhuis zijn gekomen.

Patiënten-vereniging

De Hoornvlies Patiënten Vereniging is een patiëntenvereniging waar u terecht kunt voor lotgenotencontact en verdere praktische informatie over uw aandoening. U kunt contact opnemen met de vereniging via www.oogvooru.nl of telefoonnummer 030 200 63 45.

Meer info

Heeft u na het lezen van de folder nog vragen, noteer deze en stel ze bij een eventuele volgende afspraak of neem contact op met de corneaverpleegkundigen via de telefonische helpdesk. Zij zijn elke werkdag bereikbaar tussen 10.00 - 11.00 uur en tussen 12.30 - 13.15 uur op het telefoonnummer 010 402 33 08.

De informatie in deze patiëntenfolder kunt u terugvinden op www.oogziekenhuis.nl.